下顎左側第二大臼歯部欠損にインプラント治療を行った１症例

〇〇　〇〇（和文氏名）
〇〇　〇〇（英文氏名）

大阪口腔インプラント研究会

Ⅰ. 緒言

大臼歯一歯遊離端欠損部への治療には遊離端ブリッジや義歯が使用されることが多いが，最近では隣接歯への負担軽減や削合回避目的でインプラントによる治療も選択肢となってきた．今回，下顎左側第二大臼歯欠損部にインプラント治療を行った症例を報告する.

Ⅱ. 症例の概要

- 患者：50歳女性
- 初診：2012年７月
- 主訴：左下奥に歯を入れたい
- 既往歴：特記事項なし
- 現病歴：約１カ月前に下顎左側第二大臼歯を他院にて抜歯，ブリッジによる治療を勧められたが隣接歯の削合に抵抗を感じ，インプラント治療について相談を希望し当院を受診した.

Ⅱ．症例の概要

- 現症：

  全身所見　：特記事項なし

  口腔内所見：左下７番抜歯窩は歯肉粘膜で覆われており，エックス線検査では一部に透過像を認めたが異常所見は認めなかった．右下６番には二次齲蝕，左上７番と右上６番には不適合補綴物を認めた．歯周組織検査ではポケットはすべて３ｍｍ以内で清掃状態は良好であった．顎関節にも異常所見は認めなかった．

- 診断名：下顎左側第二大臼歯欠損症

初診時
口腔内所見

2012.7

術前パノラマＸ線写真

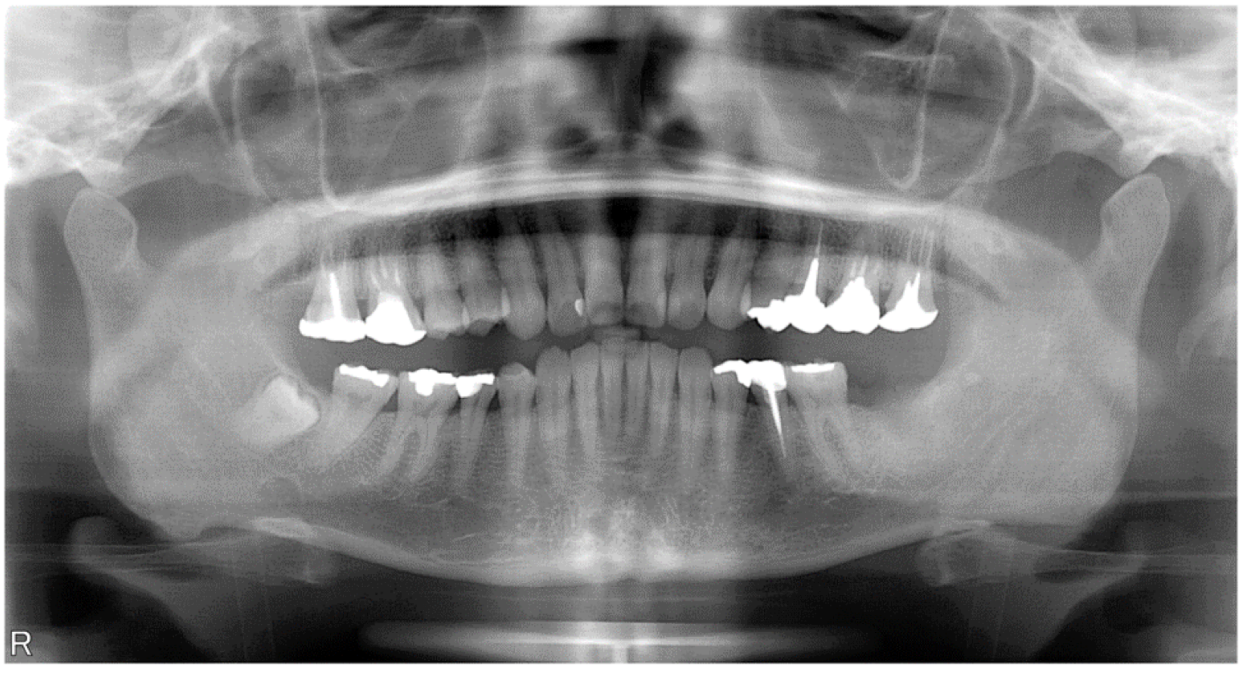

2012.7

術前CT写真

2012.7

Ⅲ. 治療内容

欠損部への治療方法としてブリッジ，義歯，インプラント治療それぞれの利点と欠点を説明したところ患者はインプラント治療を希望した．インプラント治療には手術，費用，術後のメインテナンスなどが必要なことを説明し患者の同意を得た．インプラント埋入部位はエックス線検査，CT，模型診査，触診などから十分な骨量と骨幅，対合歯とのクリアランスを確認した．歯周初期治療の後，2012年10月Tiスクリュータイプ二回法インプラント(アストラテック　オッセオスピード，直径4.5㎜×長さ9.0㎜)の埋入一次手術を施行した．2カ月半の免荷期間の後，2013年1月に二次手術を行いプロビジョナルクラウンを装着した．咬合や清掃性に問題がないことを確認した後，同年２月に陶材焼付鋳造冠を装着した．併行して右上6番，対合歯左上7番，隣接歯左下6番の治療も行った．

上部構造装着直後
の口腔内写真

2013. 2

Ⅳ．経過と考察

現在，上部構造装着後３年４カ月を経過しているが，３カ月ごとにメインテナンスを行っている．インプラント周囲の歯周組織に炎症症状もなく，エックス線検査でもインプラント周囲に明らかな骨吸収像は認めていない．

上部構造装着後
３年４カ月経過時
口腔内写真

2012. 7

上部構造装着後３年４カ月経過時
パノラマエックス線写真

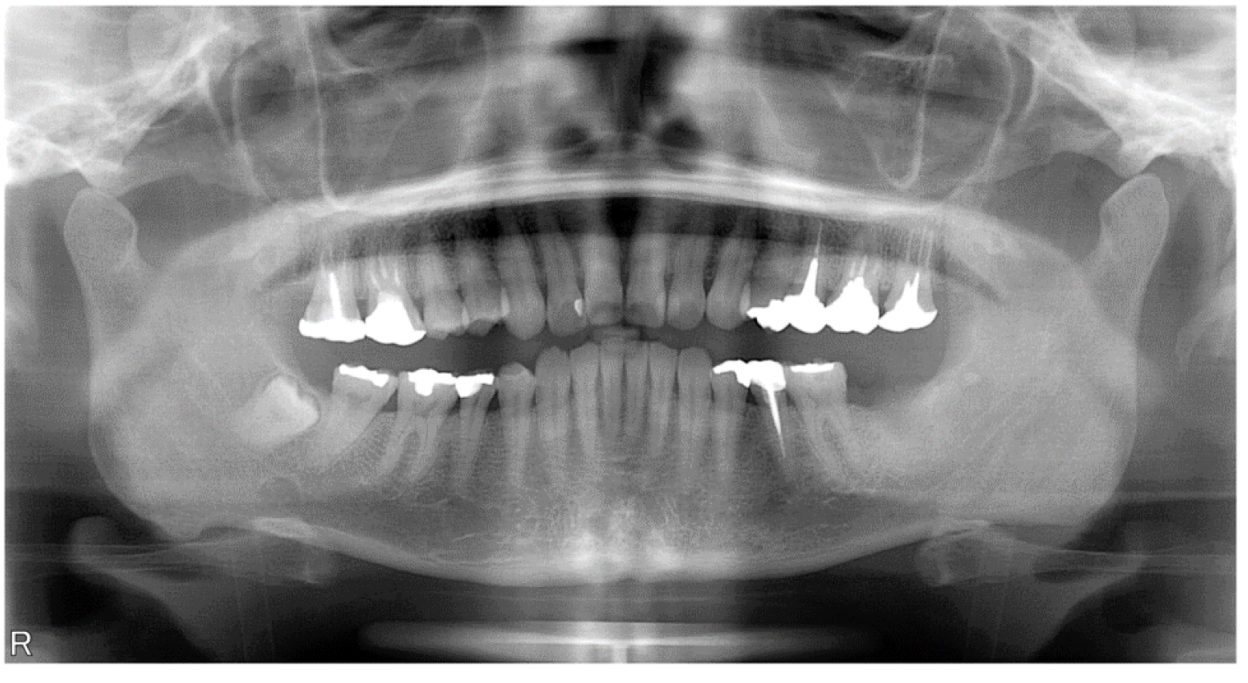

2016.6

結論

　下顎左側第二大臼歯欠損部に対してインプラントによる補綴治療を行い咀嚼機能の回復を行った．遊離端欠損部へのインプラント治療は，隣接歯の負担軽減と削合を回避できる有効な治療法であることが再確認できた.